

LABIOPLASTIA LABIOS MENORES ninfoplastia de reducción labios menores

La labioplastia, en contraste con los procedimientos que incluyen el rejuvenecimiento vaginal, se enfoca en la vulva y labios.

La función de los labios menores es proteger la vagina de la desecación y los labios desempeñar un papel significativo en el proceso de la micción por canalizar el flujo de orina, por lo tanto, la anchura mínima labial debe ser 1cm.

En esta técnica de labioplastia (también llamada ninfoplastia) de labios menores se elimina el exceso de tejido de los labios menores hipertróficos o agrandados

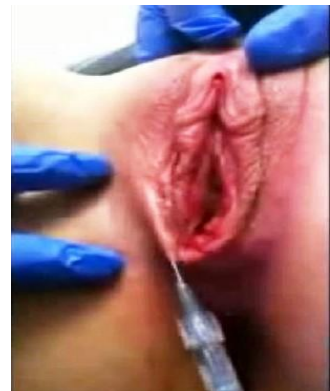Los cambios hormonales durante la pubertad dan como resultado el crecimiento de los órganos genitales externos de una manera tal que los labios menores pueden crecer más que los labios mayores. Por lo tanto, algunas mujeres interpretan los resultados de estos cambios como anormales y pueden sentirse inseguras acerca de la forma de sus genitales externos. Debido a que la depilación del vello púbico y el no ocultismo de las relaciones sexuales, las mujeres que presentan hipertrofia cada vez están más acomplejadas e inseguras con sus labios menores que sobresalen

Las mujeres buscan una reducción de sus labios menores (labioplastia) por **diferentes razones**:

- Indicaciones funcionales incluyen:
 - molestias en la ropa
 - molestias al realizar deportes
 - la dispareunia (dolor en la penetración) por invaginación de los labios en la penetración puede ser otra de las razones funcionales
- cirugía puramente por razones estéticas.

Hasta 1999, la labioplastia se llevaba a cabo mediante la eliminación del exceso en el tejido labial con el cierre de la herida mediante sutura absorbible con técnica de amputación del exceso de labios; esta técnica traía consigo dolor e incomodidad en las pacientes que se sometían a este procedimiento, es debido a esto que los procedimientos han ido evolucionando con el paso de los años hasta las técnicas actuales para la hipertrofia de los labios menores.

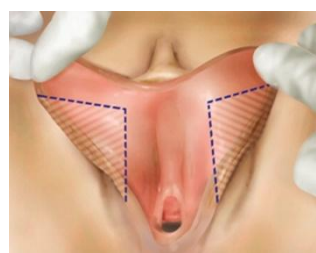
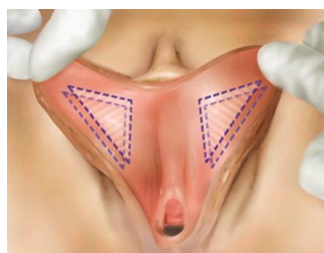
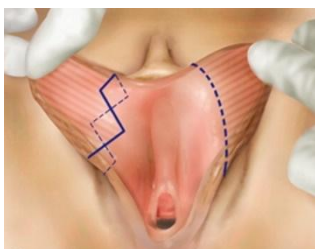En la actualidad, distintas técnicas se diferencian entre sí por el tipo de incisión en el labio. Dentro de éstas se encuentran: la Z-plastia, la técnica en "V", la técnica longitudinal, de desepitelización, y más recientemente, una nueva técnica realizada con Láser, dicha técnica garantiza un mejor resultado estético y una menor tasa de complicaciones postoperatorias



La mayoría de las cirugías las realizamos con anestesia local

Las técnicas más usadas en labioplastia labios menores:

- **Técnica de Zeta-plastia.** Esta técnica se puede realizar bajo anestesia general, local o regional.



Aunque nosotros hacemos la mayoría de las cirugías o procedimientos íntimos femenino con ANESTESIA LOCAL

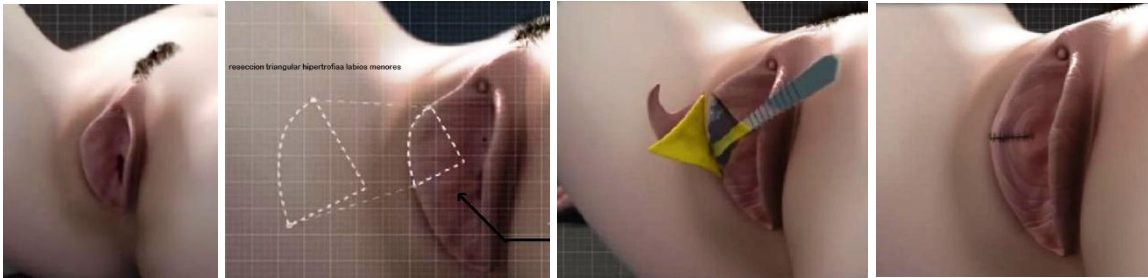
En la Z plastia se toma y fija cada labio con pinzas, se trazan dos zetas de 90° en la porción medial de cada labio, los bordes de las zetas deberán de confluir en el meato urinario

La ventaja de esta técnica es que reduce la tensión de la sutura, limitando así el riesgo de dehiscencia sin alterar la morfología o coloración del borde libre

- **Técnica de desepitelización** Técnica que fue descrita por primera vez en el año 2000 por el Dr. Choi. Se puede realizar bajo anestesia local, regional o general, previa incisión se infiltra el labio con lidocaína y epinefrina, posteriormente, se traza y realiza una desepitelización del área central en los lados mediales y laterales de ambos labios; la remoción de la porción epitelial podrá realizarse con bisturí o láser y finalmente, se afrontarán los bordes con sutura absorbible.

Esta técnica tiene la ventaja de reducir el exceso de tejido vertical permitiendo la conservación del colgajo labial, además preservará las características sensitivas y eréctiles del labio

- **Técnica lineal (de Trim).** Esta técnica es la más realizada por los cirujanos. Se realiza mediante un corte longitudinal del labio con la extracción de la porción hipercrómica (oscura o hiperpigmentada) redundante y la aproximación de la herida mediante sutura absorbible.
- **Técnica de Wedge o en "V"** Esta técnica reduce tamaño y longitud del labio menor no deseado



mediante una incisión en V del tejido labial, con la siguiente unión de los bordes mediante sutura reabsorbible La ventaja de que la cicatriz pasa inadvertida, conservando así la textura del borde longitudinal del labio menor y su apariencia. La desventaja de esta técnica es que no logra la extracción del borde labial hipercrómico o pigmentado y puede presentarse dehiscencia de la herida por la tensión.

- **Técnica en Oval** : se reseca y elimina la parte central de los labios hipertróficos
- **Labioplastia laser quirúrgico CO2** (de dióxido de carbono) en muchas ocasiones el empleo del láser permite hacer pequeñas reducciones o corrección de defectos de las cicatrices de una anterior cirugía incluso sin necesidad de realizar sutura quirúrgica o el empleo de menos puntos de sutura

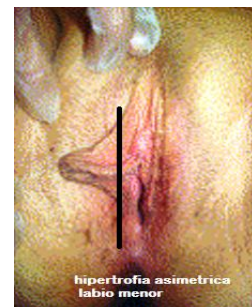
Indicaciones para la labioplastia

Estos procedimientos estarán indicados en aquellas pacientes que tengan un labio hipertrófico secundario a condiciones congénitas, irritación crónica o estímulo androgénico excesivo; el labio menor deberá medir más de 4 cm o tener asimetría de sus bordes

La clasificación para la hipertrofia

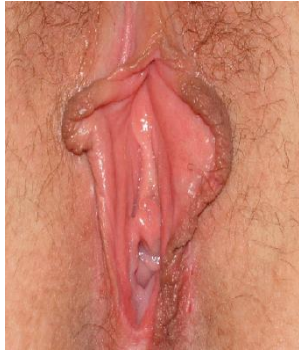1. **Unilateral** : Cuando es un solo labio en toda su extensión o en una zona el que se encuentra agrandado con respecto al lado contralateral o la proporción de los genitales
2. **Bilateral** : Ambos labios son grandes de forma :

- **Simétrica** :ambos labios menores son proporcionalmente grandes
- **Asimétrica**: ambos labios son grandes aunque diferentes e incluso dobles (labios menores bífidos)

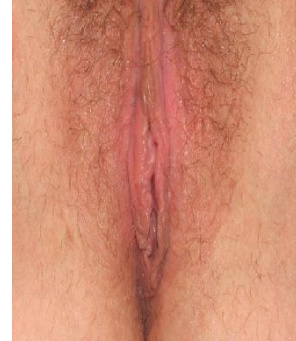

La clasificación para la hipertrofia según el grado de hipertrofia, tamaño de los labios menores

- **Ausencia de hipertrofia verdadera GRADO I.** Labio menor con una medida mayor a 2 cm o de tamaño normal pero con un defecto morfológico como asimetría. Labios menores
- **Hipertrofia verdadera moderada GRADO II.** Labios menores con medidas de entre 2-3 cm con zonas de mucho crecimiento Suele llegar a la misma altura que los labios mayores
- **Hipertrofia verdadera severa GRADO III.** Labios menores de 4 cm o más con o sin zonas de mucho crecimiento. Son los labios menores que sobrepasan los labios mayores no quedando ocultos por los mayores.
- **GRADO IV Labios gigantes:** Los labios son muy grandes sobrepasando los labios mayores excesivamente.



Labioplastia labios menores antes



resultado post cirugía