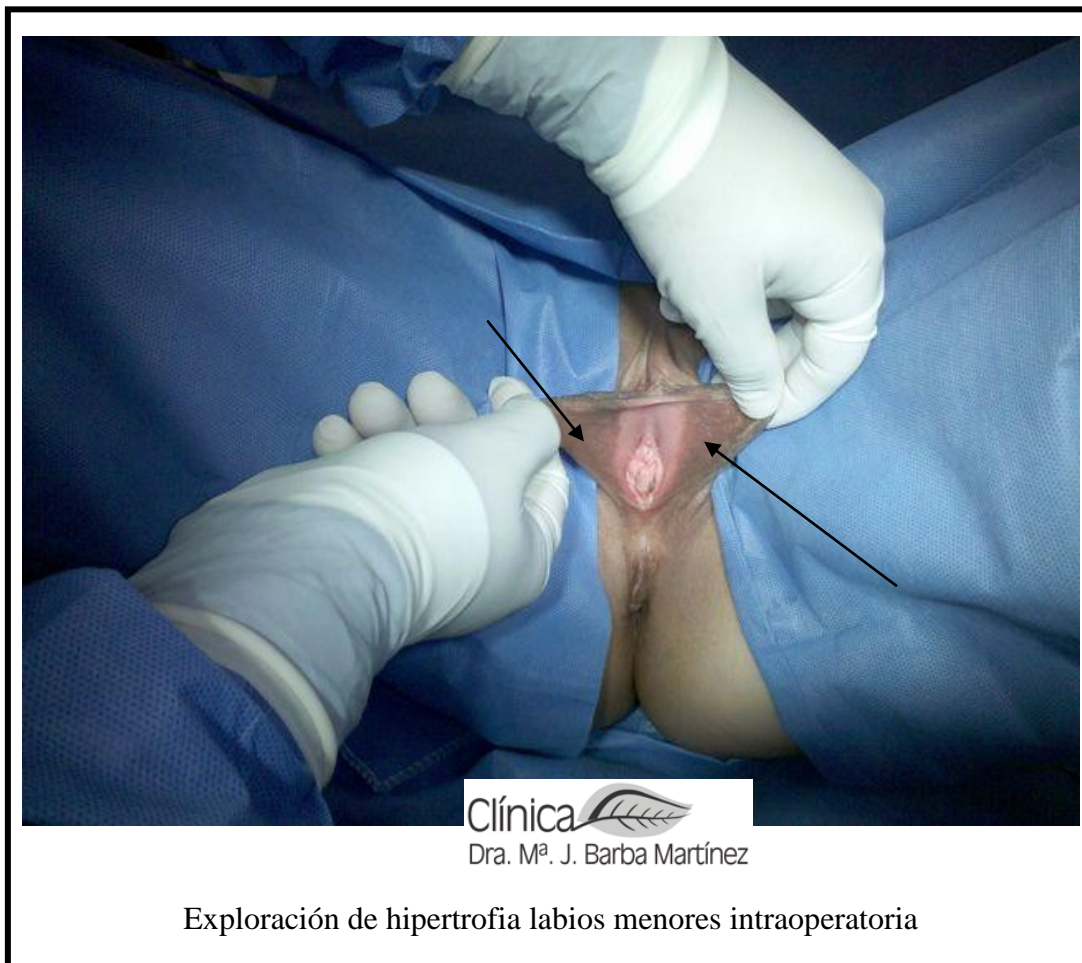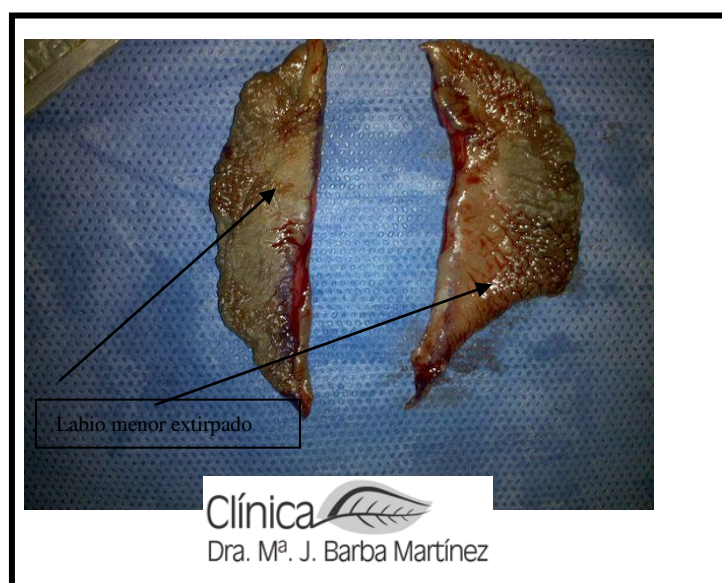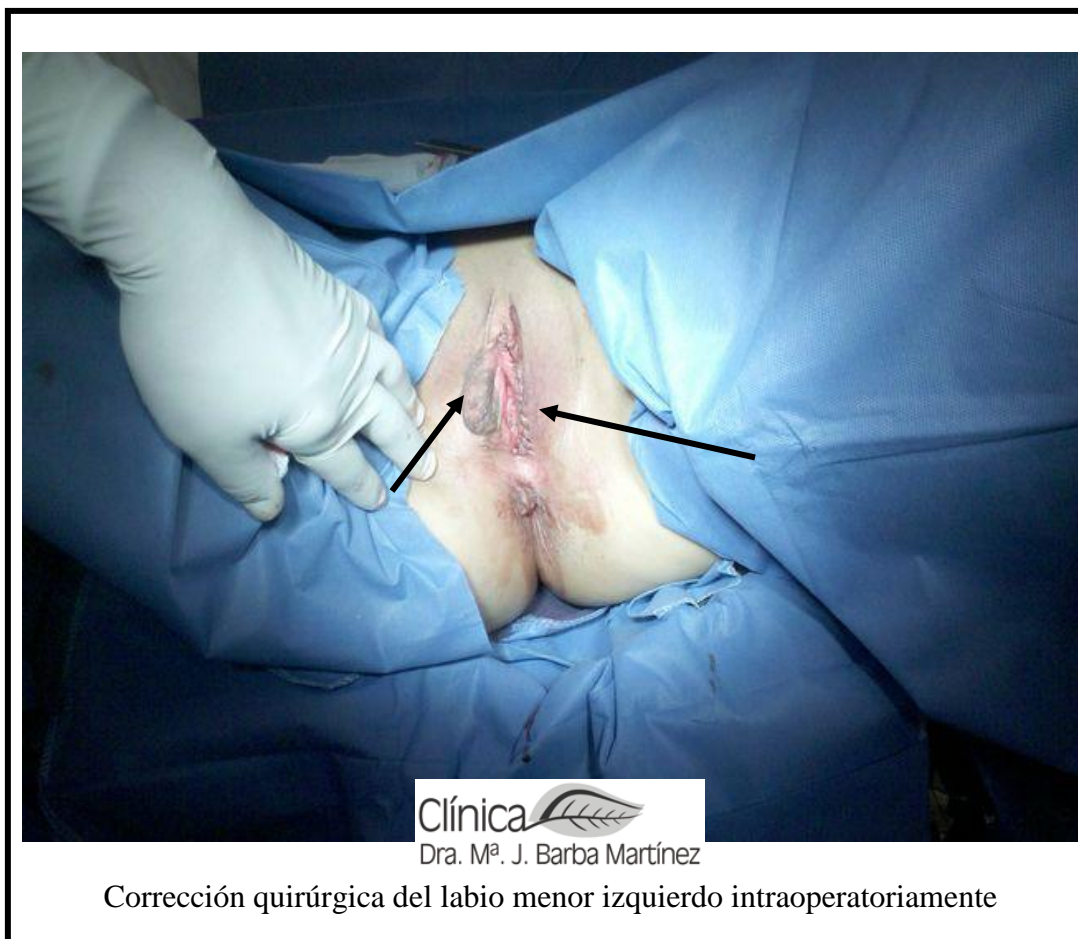


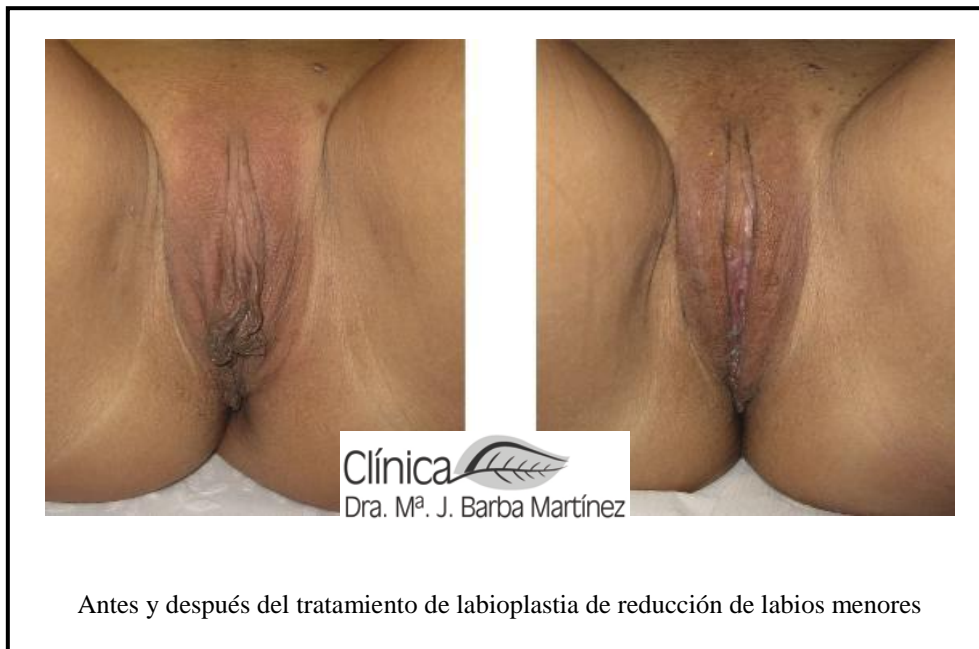## GALERIA DE FOTOGRAFÍAS DE CIRUGIA INTIMA FEMENINA :

### 1-Labios Menores: labioplastia

- reducir los labios menores por hipertrofia (ser grandes)

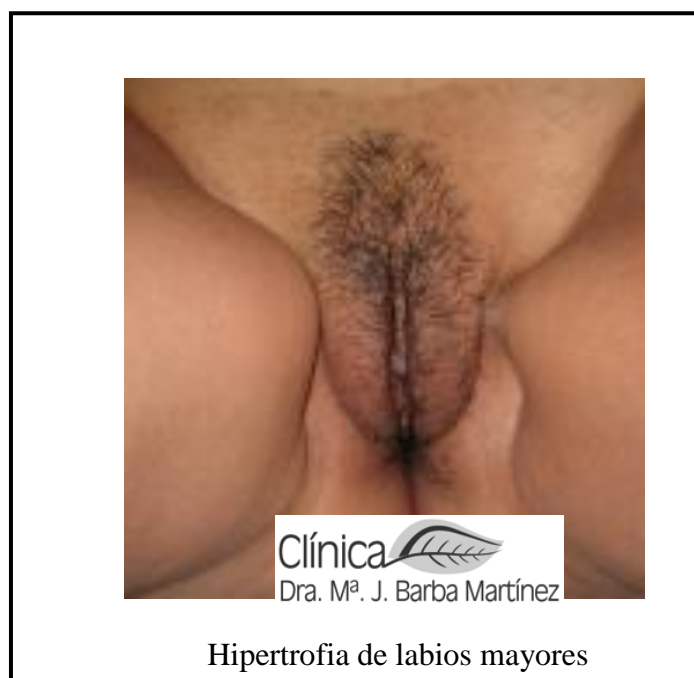





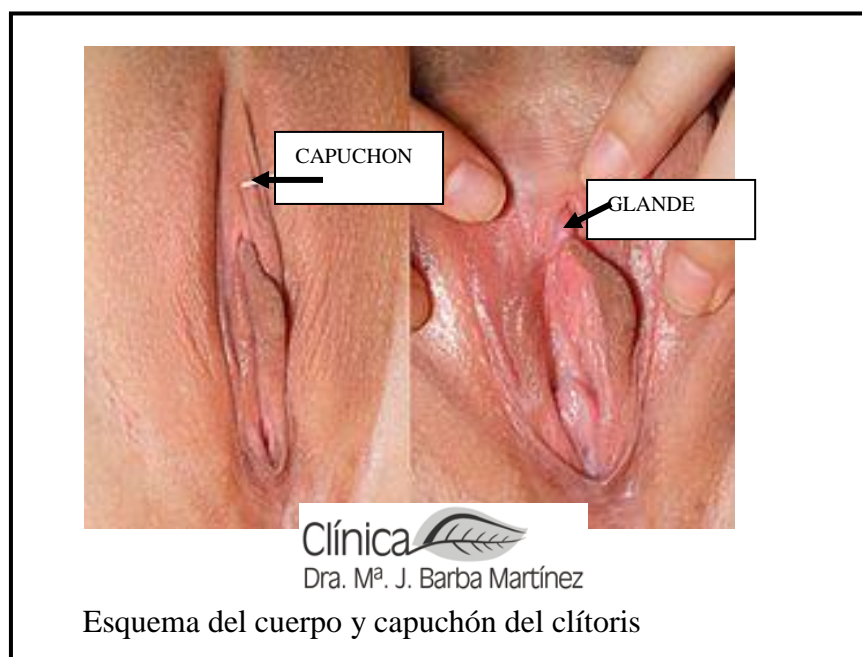
## 2-Labios Mayores: labioplastia labios mayores

- reducir los labios mayores por hipertrofia abultar mucho y ser grandes
- aumentar los labios mayores por estar muy vacíos y pequeños

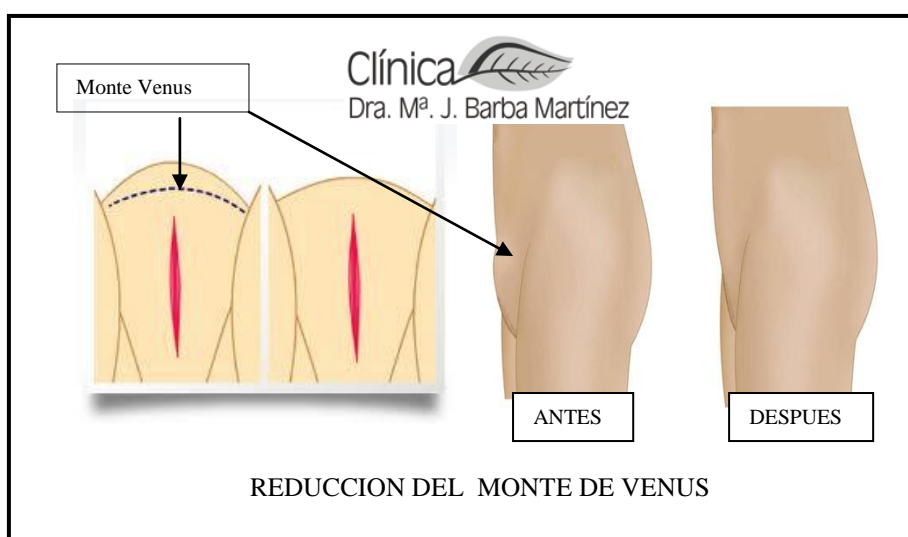


3-Clítoris:

- . reducción del tamaño del cuerpo del clítoris clitoriplastia
- . piel sobrante del capuchón capuchón



4-Monte de Venus: reducción de la grasa sobre el Monte de Venus



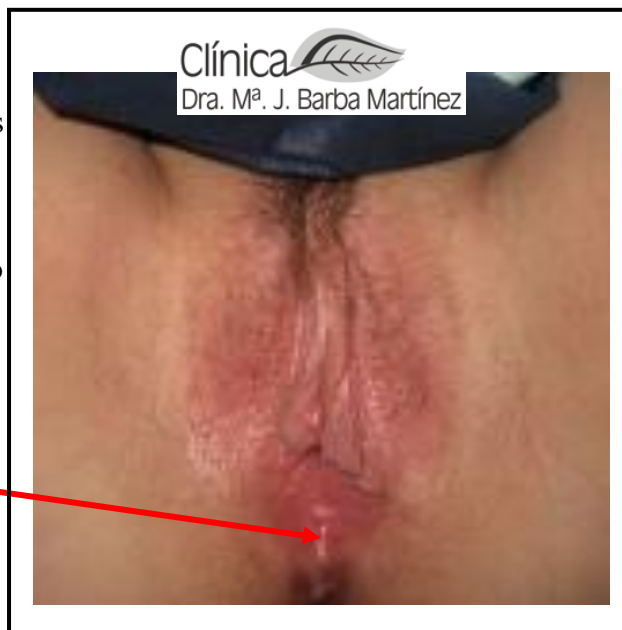5- **Entrada Vaginal:**

- **Estrechamiento:** por los partos e incluso congénitamente la entrada vaginal se ensancha , haciendo que las relaciones no sean placenteras.

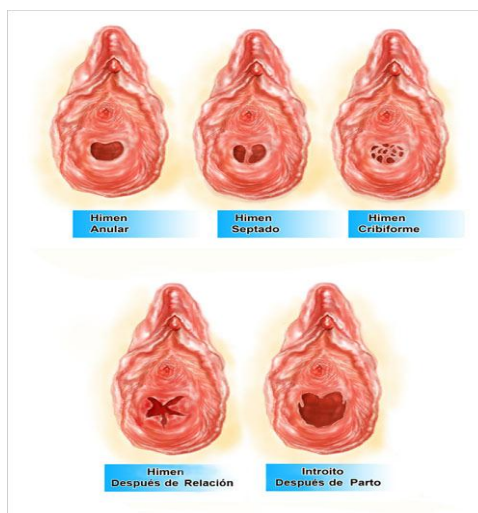
- **Vaginismo :** contracción involuntaria de las paredes de la vagina impidiendo tener relaciones completas con gran dolor , nerviosismo, e incluso perdida de conocimiento : No precisa cirugía sino tratamiento con toxina botulínica

6- **Perine :** es la región del suelo pélvico que une la entrada vaginal con el ano .Es muy frecuente que en las mujeres que han tenido un parto natural se desgarre de forma espontánea o por la mala cicatrización de la episiotomía quedando sin forma, con cicatrices visibles o uniendo la entrada de la vagina al ano por haberse perdido la estructura del perine

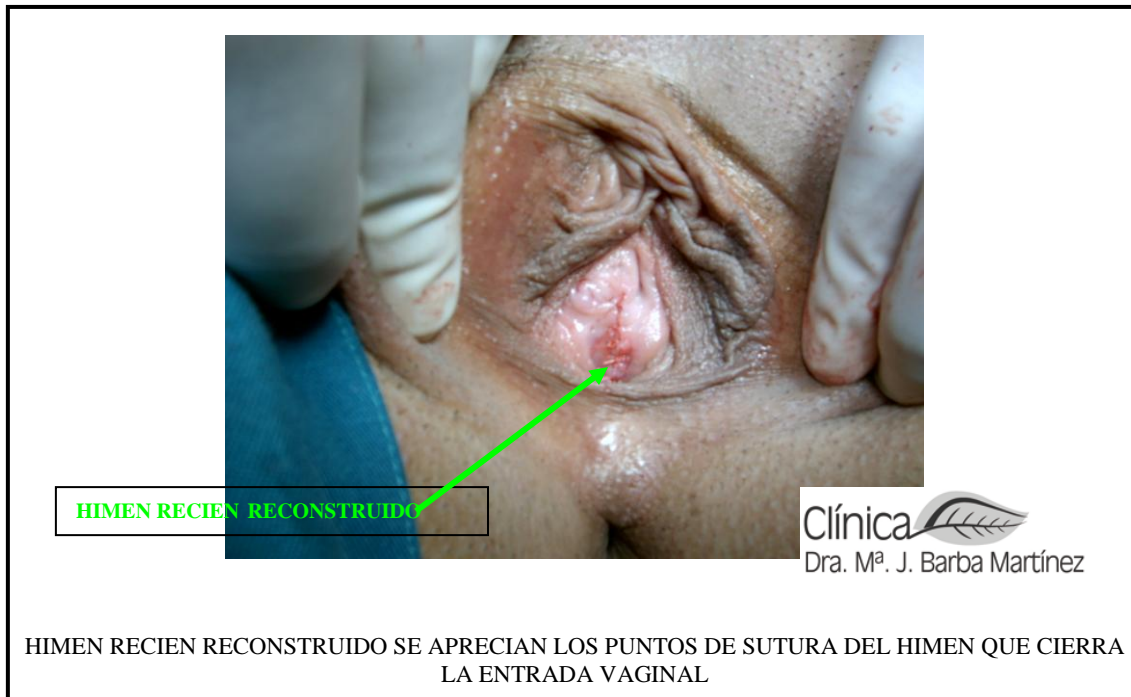POR DESGARRO



7- **Reconstrucción de himen HIMENOPLASTIA :** muchas mujeres en el mundo por cuestion de raza , cultura o religión tienen que ser vírgenes en el matrimonio



TIPOS DE HIMEN



8-**Blanqueamiento íntimo genital y anal** : el tipo de piel, el roce, la humedad de la zona etc hacen que la piel se oscurezca y existen tratamientos para devolver la coloración clara de esa región.

9- **Rejuvenecimiento con laser** :para estirar la piel y dar juventud a la región genital y anal